Tiroidectomía total por cáncer de tiroides: detección de la autofluorescencia de las glándulas paratiroides mediante el sistema PTeye™

Total thyroidectomy for thyroid cancer: detection of parathyroid gland autofluorescence using the PTeye™ system

Carmen SÁNCHEZ GARCÍA*, Julia BERNAL TIRAPO*,
Francisco Javier GUADARRAMA GONZÁLEZ*, Pedro YUSTE GARCÍA*

* Servicio de Cirugía General, Aparato Digestivo y Trasplante de Órganos Abdominales. Hospital Universitario 12 de Octubre, Madrid, España

Autor de correspondencia:
Carmen Sánchez García
ORCID nº 0000-0002-5482-2531
Centro de trabajo:
Departamento de Cirugía General y del Aparato Digestivo
Hospital Universitario 12 de Octubre
Avenida de Córdoba s/n, 28041, Madrid
Email: csanchezgarcia@salud.madrid.org

Recibido: 20-01-2026
Revisado: 24-01-2026
Aceptado: 06-02-2026
Published: 08-10-2026

Descargo de responsabilidad/ Nota del editor:
Las declaraciones, opiniones y datos contenidos en todas las publicaciones pertenecen exclusivamente a los autores y colaboradores individuales y no a Dykinson S.L. ni a los editores. Dykinson S.L. y/o el(los) editor(es) declinan toda responsabilidad por cualquier daño a personas o propiedad que resulte de cualquier idea, método, instrucción o producto mencionado en el contenido.

Este artículo, se distribuye bajo licencia Creative Commons Internacional 4.0 No comercial - Sin obra derivada (CC BY-NC-ND 4.0)

® 2026. Los autores. Publicado por Archivos de Cirugía

Resumen

El hipoparatiroidismo posoperatorio es la complicación más frecuente en cirugía endocrina, siendo la variabilidad anatómica de las glándulas paratiroides (GP) y la experiencia del cirujano los principales factores relacionados. Una lesión inadvertida que comprometa la vascularización de las GP puede conllevar a una hipocalcemia postoperatoria que, prolongada en el tiempo, puede suponer consecuencias graves para el paciente. La autofluorescencia (AF) es la propiedad intrínseca que presentan las GP al ser estimuladas con longitudes de onda en el espectro del infrarrojo cercano (NIRAF) y que es utilizada en cirugía cervical para la detección y preservación de las GP. Presentamos el caso de una tiroidectomía total con linfadenectomía central bilateral por carcinoma papilar de tiroides en el que se empleó el sistema de AF basado en una sonda (PTeye ™).

Palabras clave: Tiroidectomía total; glándulas paratiroides; hipoparatiroidismo; hipocalcemia; autofluorescencia

Abstract

Postoperative hypoparathyroidism is the most common complication of bilateral and re-operative thyroid operations. The variations in the anatomical location of the parathyroid glands (PGs) and the expertise of surgeons are the main related factors. Hypoparathyroidism results from damage or removal of the PG during thyroid surgery and may cause several symptoms, which in severe cases can be life-threatening. Near infrared autofluorescence (NIRAF) was discovered in PGs and help surgeons to identify and preserve the PGs during thyroid surgery. A total thyroidectomy with bilateral central neck dissection was performed for thyroid cancer, assisted by the probe-based system (PTeye ™).

Keywords: Thyroidectomy; parathyroid glands; hypoparathyroidism; hipocalcemia; near-infrared; autofluorescenc

Introducción

El hipoparatiroidismo posoperatorio o hipocalcemia es la complicación más frecuente tras una tiroidectomía total, siendo la variabilidad anatómica de las glándulas paratiroides (GP) uno de los principales factores relacionados[1–4]. La lesión intraoperatoria de las GP así como una lesión térmica o exéresis inadvertida de las mismas puede conllevar a su devascularización y por ende, a una hipocalcemia posoperatoria[5].

La tiroidectomía total por cáncer, la linfadenectomía central, el sexo femenino, la deficiencia de vitamina D, el hipertiroidismo preoperatorio, bocio endotorácico y el antecedente de cirugía bariátrica malabsortiva son factores de riesgo para hipoparatiroidismo postquirúrgico[6–10]. Por otro lado, varios estudios han asociado el hipoparatiroidismo transitorio con el autotrasplante de GP[8,10–15]. La experiencia del cirujano así como una técnica quirúrgica cuidadosa, son los factores más determinantes[16].

La fluorescencia nativa o autofluorescencia (AF) es la propiedad intrínseca que presentan algunos tejidos, entre ellos las GP, al ser estimuladas mediante luz del espectro infrarrojo y por tanto, puede ser detectada mediante dispositivos diseñados a tal efecto. En 2011, Paras et al descubrieron que las GP emiten mayor AF que el tejido circundante cuando son estimuladas con luz infrarroja a una longitud de onda de 785 nm[17].

Se ha utilizado la AF de las GP para su identificación intraoperatoria y se ha estudiado su impacto en la tasa de hipocalcemia posoperatoria. La AF no ofrece información sobre la vascularización de las GP. Por tanto, dicha propiedad se puede detectar tanto *in vivo* como *ex vivo* (es decir, con la GP resecada).

Hoy en día existen dos dispositivos que utilizan la AF de las GP y que están aprobados por la FDA (Food and Drug Administration) como herramienta que ayuda a la identificación intraoperatoria de las GP: aquellos constituidos por una cámara que detecta la AF y proyectan una imagen en un monitor, y los que se basan en una sonda que en contacto con el tejido recoge una señal auditiva y cuantitativa que se interpreta: PTeye™.

El sistema PTeye™ es la primera tecnología intraoperatoria sin colorantes basada en una sonda que ayuda a los cirujanos en la identificación del tejido paratiroideo, siendo previamente localizado de manera visual[18]. La utilización de la sonda nos permite obtener información de manera cuantitativa y en tiempo real del tejido paratiroideo visualmente sospechoso, independientemente de su estado patológico.

El sistema consta de una consola con láser infrarrojo, un monitor que informará al cirujano si es tejido paratiroideo o no, un pedal para activar el láser y que manejará el propio cirujano y, por último, una sonda desechable que se pondrá en contacto con el tejido[19] (**Figura 1**).

A continuación presentamos un caso en el que se utilizó la sonda PTeye™ para la detección de la AF de las GP siguiendo el protocolo descrito en la **Tabla 1**.

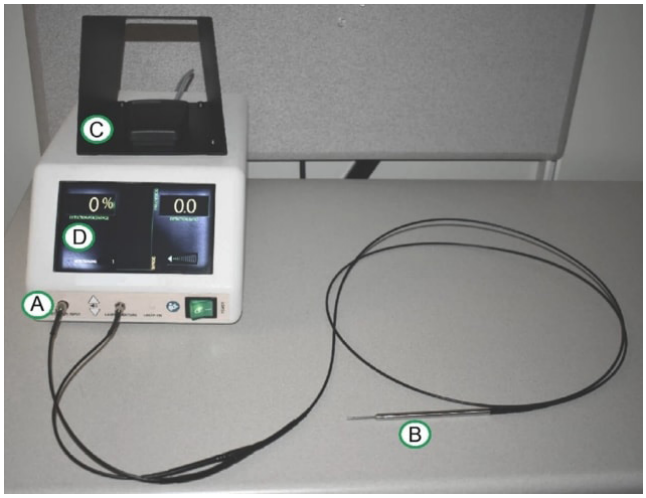

Figura 1. Sistema de detección PTeye™ y sus componentes. A: monitor que emite luz infrarroja. B: sonda desechable que se pone en contacto con el tejido sospechoso de GP. C: pedal que activa el láser infrarrojo. D: pantalla, mostrando a la derecha el índice ratio, a la izquierda el nivel de detección y la línea de base y en el centro una barra verde y sonora en caso de sospecha de tejido paratiroideo.

GP: glándula paratiroides

Archivos de Cirugía ISSN: 3020-2655
Volumen 4:02
© Los autores 2026

Pasos en el uso de PTeye™	Descripción del protocolo
Paso 1: Configuración	Encienda y configure el dispositivo según las instrucciones
Paso 2: Exposición del tiroides	Tras la apertura de la musculatura pretiroidea, exponga la glándula tiroides
Paso 3: Obtener la línea base	El objetivo es evaluar las áreas más altas de autofluorescencia en el tiroides para que la línea de base refleje su heterogeneidad NIRAF. Coloque la sonda estéril en contacto con el tiroides, presione el pedal para activar la luz de infrarroja cercana (NIR) y detectar la NIRAF tiroidea durante al menos un segundo. Repetir 5 veces en diferentes localizaciones tiroideas, evitando los nódulos coloides (posibilidad de falsos positivos). Después de la quinta medición, el dispositivo establecerá automáticamente la línea de base. * Si no hay tiroides, la línea de base puede establecerse utilizando la musculatura pretiroidea o la tráquea. La línea base debe estar en un valor entre 20-50. Si tiene un valor por debajo de 20 o por encima de 50, deberá ir al paso 5.
Paso 4: Volver a comprobar la línea de base	Una vez establecida la línea de base del dispositivo, el cirujano siempre debe examinar/mapear el tiroides/músculo de nuevo con la sonda para garantizar la precisión de la línea de base NIRAF. Para volver a comprobar la línea de base, coloque la sonda en el lóbulo tiroideo y presione el pedal para explorar el lóbulo tiroideo en tantas zonas como sea posible. Si alguna zona muestra índices de detección "elevados" (índices > 1,2), deberá ir de nuevo al paso 5. *Especial cuidado con las GP subcapsulares.
Paso 5: Reajuste de la línea de base si es necesario	Apague el dispositivo y vuelva a encenderlo (botón RESET). Repita los pasos 3 y 4. El objetivo es escanear el tiroides con la sonda y no detectar ninguna zona que dé altos índices de detección.
Paso 6: Exponer el tejido paratiroideo sospechoso	Obtenga mediciones en varias áreas del posible tejido paratiroideo. Asegúrese siempre de que la punta de la sonda esté limpia y libre de restos de tejido/sangre antes y después de su uso.
Paso 7: Interpretación de la pantalla de PTeye™	Se podría considerar que se trata de tejido paratiroideo cuando el índice detección sea igual o mayor a 2. Valores de detección entre 1,2 y 2,0 habría que descartar la presencia de tejido paratiroideo.
Durante la tiroidectomía o paratiroidectomía	La sonda puede utilizarse para confirmar las GP cuando el cirujano la identifica previamente. Cuando no se identifica la GP claramente, puede utilizar la sonda para hacer un mapeo del tejido paratiroideo sospechoso, de la grasa, tiroides, timo y/o ganglios linfáticos.
Muestra(s) extirpada(s)	Cualquier muestra extirpada debe ser analizada con la sonda para descartar o confirmar posibles GP.

Tabla 1. Protocolo de uso del sistema PTeye™. NIR: luz de infrarroja cercana; NIRAF: luz de infrarroja cercana a autofluorescencia; GP: glándula paratiroides.

© Los autores 2026

DOI: https://www.doi.org/10.14679/5168

Caso clínico

Varón de 54 años, sin antecedentes médico-quirúrgicos relevantes, que presenta un nódulo tiroideo izquierdo con PAAF (Punción Aspiración con Aguja Fina) compatible con carcinoma papilar.

La ecografía describe un nódulo sólido heterogéneo de bordes irregulares y microcalcificaciones de 4 cm de diámetro en lóbulo tiroideo izquierdo, así como varios nódulos coloides bilaterales. El paciente es clasificado como ASA II, con un IMC de 27.14.

Se realiza una tiroidectomía total y linfadenectomía central bilateral con ayuda de dispositivo de energía, así como neuromonitorización intraoperatoria y dispositivo PTeye™ para la identificación de las glándulas paratiroides mediante su AF. La utilización de la sonda PTeye™ se realiza siguiendo el protocolo descrito en la **Tabla 1**.

La línea de base establecida fue de 33 precisando reseteo en tres ocasiones para conseguir valores entre 20-50, probablemente secundario a la presencia de nódulos coloides bilaterales.

El cirujano identificó visualmente una GP. Tras el uso de AF se identificaron las 4 GP.

Se registraron dos valores de AF por cada GP, teniendo en cuenta los ratios más altos. Para la GP superior derecha se registró un ratio medio de 2.8, la GP inferior derecha de 2.75, la GP superior izquierda de 4.4 y la GP inferior izquierda de 3.75. El tiempo total de uso del dispositivo fue de 8 minutos. La identificación de las GP derechas fue más dificultosa por su disposición anatómica, siendo especialmente útil el uso de la sonda en su preservación.

El valor de PTH al primer día posoperatorio fue de 48.5 pg/mL y la calcemia de 9.2 mg/dL. El paciente fue dado de alta sin complicaciones.

El informe histopatológico definitivo describe un carcinoma papilar multifocal subtipo células altas, BRAF positivo con metástasis en los 10 ganglios linfáticos incluidos en la pieza quirúrgica. No se evidenció mutación de TERT.

Discusión

El uso de NIRAF de manera intraoperatoria ha permitido la identificación del 76.3%-100% de las GP y ha demostrado una reducción en la tasa de hipocalcemia postoperatoria[20–24], en 2021 realizan un metaanálisis que incluye seis estudios y un total de 2180 pacientes. Se evalúa si la utilización de NIRAF reduce la tasa de hipocalcemia posoperatoria y se objetiva un descenso de la tasa de hipocalcemia transitoria (8.11% vs 25.19%, p<0.0001) y permanente (0% vs 2.19%, p=0.05) comparando el uso o no de NIRAF, respectivamente[25].

En la reciente revisión sistemática y metaanálisis de Takahashi et al[26] se concluye que el uso de NIRAF reduce de manera significativa la tasa de hipocalcemia/hipoparatiroidismo transitorio OR=0.56 (95% CI: 0.43-0.72, p<0.001) y 0.56 (95% CI: 0.40-0.79, p<0.001), respectivamente. El análisis estratificado demostró que el uso de NIRAF reducía la tasa de hipocalcemia transitario en grupos menos expertos. Es decir, el máximo beneficio se evidenció en grupos con tasas de hipocalcemia transitoria ≥ 15%.

Sin embargo, no se encontró una disminución significativa de la tasa de hipocalcemia permanente con el uso de NIRAF. La incidencia de hipoparatiroidismo permanente tanto en el grupo NIRAF como no-NIRAF fue baja (1.4% vs 2.4%, respectivamente). Por lo tanto, los autores consideran que la ausencia de significación estadística se debe al insuficiente tamaño muestral.

Por otro lado, a pesar de que ciertos estudios demuestran una menor tasa de paratiroidectomía inadvertida con el empleo de NIRAF, esto no se relaciona con una reducción en la tasa de hipoparatiroidismo o hipocalcemia posoperatoria[27,28].

El sistema PTeye™ mejora la confianza del cirujano en la identificación de GP y sirve como herramienta para cirujanos en formación con poca experiencia[29-31]. Así mismo, facilita la identificación de GP en casos de cirugía tiroidea compleja (tiroidectomía total con linfadenectomía central asociada) y en reintervenciones[30].

Una de las limitaciones en la curva de aprendizaje es la tasa de falsos positivos que se ha descri-

Archivos de Cirugía ISSN: 3020-2655
Volumen 4:02
© Los autores 2026

to de hasta el 32%, predominantemente debido a la grasa parda, timo y nódulos tiroideo [31]. En este sentido, es fundamental el sentido común y la experiencia del cirujano.

Conclusiones

El hipoparatiroidismo posoperatorio es la complicación más frecuente tras una tiroidectomía total, aumentando su incidencia si asociamos un vaciamiento central bilateral ante un diagnóstico de malignidad.

A pesar de la experiencia de los cirujanos y de una técnica quirúrgica cada vez más sofisticada, su prevención continúa siendo el objetivo principal en la práctica clínica diaria.

El sistema PTeye™ ofrece ventajas como el uso en incisiones pequeñas, se interpreta de manera objetiva y no precisa el apagado de las luces de quirófano. Sin embargo, no ofrece información visual ni espacial, la tasa de falsos positivos no es desdeñable y no permite la valoración de la perfusión glandular.

Su utilidad en la tiroidectomía total por cáncer es de principial interés. Sin embargo, se precisan estudios aleatorizados y multicéntricos con elevado tamaño muestral para determinar su impacto en la tasa de hipocalcemia posoperatoria.

Bibliografía

1. Bollerslev J, Rejnmark L, Marcocci C, Shoback DM, Sitges-Serra A, Van Biesen W, et al. European Society of Endocrinology Clinical Guideline: Treatment of chronic hypoparathyroidism in adults. Eur J Endocrinol. agosto de 2015;173(2):G1-20.
2. Brandi ML, Bilezikian JP, Shoback D, Bouillon R, Clarke BL, Thakker RV, et al. Management of Hypoparathyroidism: Summary Statement and Guidelines. J Clin Endocrinol Metab. 1 de junio de 2016;101(6):2273-83.
3. Hauch A, Al-Qurayshi Z, Randolph G, Kandil E. Total Thyroidectomy is Associated with Increased Risk of Complications for Low- and High-Volume Surgeons. Ann Surg Oncol. 1 de noviembre de 2014;21(12):3844-52.
4. Ho TWT, Shaheen AA, Dixon E, Harvey A. Utilization of thyroidectomy for benign disease in the United States: a 15-year population-based study. Am J Surg. 1 de mayo de 2011;201(5):570-4.
5. Barczyński M, Cichoń S, Konturek A. Which criterion of intraoperative iPTH assay is the most accurate in prediction of true serum calcium levels after thyroid surgery? Langenbecks Arch Surg. noviembre de 2007;392(6):693-8.
6. Abate EG, Clarke BL. Review of Hypoparathyroidism. Front Endocrinol. 16 de enero de 2017;7:172.
7. Stack BC, Bimston DN, Bodenner DL, Brett EM, Dralle H, Orloff LA, et al. American Association of Clinical Endocrinologists and American College of Endocrinology Disease State Clinical Review: Postoperative Hypoparathyroidism - Definitions and Management. Endocr Pract. 1 de junio de 2015;21(6):674-85.
8. Bergenfelz A, Jansson S, Kristoffersson A, Mårtensson H, Reihnér E, Wallin G, et al. Complications to thyroid surgery: results as reported in a database from a multicenter audit comprising 3,660 patients. Langenbecks Arch Surg. 1 de septiembre de 2008;393(5):667-73.
9. Thyroid surgery in obese patients: A review of the literature. J Visc Surg. 1 de octubre de 2020;157(5):401-9.
10. Hallgrimsson P, Nordenström E, Almquist M, Bergenfelz AOJ. Risk factors for medically treated hypocalcemia after surgery for Graves' disease: a Swedish multicenter study of 1,157 patients. World J Surg. agosto de 2012;36(8):1933-42.
11. Edafe O, Antakia R, Laskar N, Uttley L, Balasubramanian SP. Systematic review and meta-analysis of predictors of post-thyroidectomy hypocalcaemia. Br J Surg. 1 de marzo de 2014;101(4):307-20.
12. Lang BHH, Yih PCL, Ng KK. A prospective evaluation of quick intraoperative parathyroid hormone assay at the time of skin closure in predicting clinically relevant hypocalcemia after thyroidectomy. World J Surg. junio de 2012;36(6):1300-6.
13. Promberger R, Ott J, Kober F, Mikola B, Karik M, Freissmuth M, et al. Intra- and postoperative parathyroid hormone-kinetics do not advocate for autotransplantation of discolored parathyroid glands during thyroidectomy. Thyroid Off J Am Thyroid Assoc. diciembre de 2010;20(12):1371-5.
14. Asari R, Passler C, Kaczirek K, Scheuba C, Niederle B. Hypoparathyroidism after total thyroidectomy: a prospective study. Arch Surg Chic Ill 1960. febrero de 2008;143(2):132-7; discussion 138.
15. Di Fabio F, Casella C, Bugari G, Iacobello C, Salerni B. Identification of patients at low risk for thyroidectomy-related hypocalcemia by intraoperative quick PTH. World J Surg. agosto de 2006;30(8):1428-33.
16. Duclos A, Peix JL, Colin C, Kraimps JL, Menegaux F, Pattou F, et al. Influence of experience on performance of individual surgeons in thyroid surgery: prospective cross sectional multicentre study. The BMJ. 11 de enero de 2012;344:d8041.

© Los autores 2026

17. Paras C, Keller M, White L, Phay J, Mahadevan-Jansen A. Near-infrared autofluorescence for the detection of parathyroid glands. J Biomed Opt. junio de 2011;16(6):067012.
18. Silver Karcioglu AL, Triponez F, Solórzano CC, Iwata AJ, Abdelhamid Ahmed AH, Almquist M, et al. Emerging Imaging Technologies for Parathyroid Gland Identification and Vascular Assessment in Thyroid Surgery: A Review From the American Head and Neck Society Endocrine Surgery Section. JAMA Otolaryngol-- Head Neck Surg. 1 de marzo de 2023;149(3):253-60.
19. Solórzano CC, Thomas G, Berber E, Wang TS, Randolph GW, Duh QY, et al. Current state of intraoperative use of near infrared fluorescence for parathyroid identification and preservation. Surgery. abril de 2021;169(4):868-78.
20. Tjahjono R, Nguyen K, Phung D, Riffat F, Palme CE. Methods of identification of parathyroid glands in thyroid surgery: A literature review. ANZ J Surg. septiembre de 2021;91(9):1711-6.
21. De Leeuw F, Breuskin I, Abbaci M, Casiraghi O, Mirghani H, Ben Lakhdar A, et al. Intraoperative Near-infrared Imaging for Parathyroid Gland Identification by Auto-fluorescence: A Feasibility Study. World J Surg. septiembre de 2016;40(9):2131-8.
22. Dip F, Falco J, Verna S, Prunello M, Loccisano M, Quadri P, et al. Randomized Controlled Trial Comparing White Light with Near-Infrared Autofluorescence for Parathyroid Gland Identification During Total Thyroidectomy. J Am Coll Surg. mayo de 2019;228(5):744-51.
23. Benmiloud F, Godiris-Petit G, Gras R, Gillot JC, Turrin N, Penaranda G, et al. Association of Autofluorescence-Based Detection of the Parathyroid Glands During Total Thyroidectomy With Postoperative Hypocalcemia Risk: Results of the PARAFLUO Multicenter Randomized Clinical Trial. JAMA Surg. 1 de febrero de 2020;155(2):106-12.
24. Wang B, Zhu CR, Liu H, Yao XM, Wu J. The Ability of Near-Infrared Autofluorescence to Protect Parathyroid Gland Function During Thyroid Surgery: A Meta-Analysis. Front Endocrinol. 2021;12:714691.
25. Weng YJ, Jiang J, Min L, Ai Q, Chen DB, Chen WC, et al. Intraoperative near-infrared autofluorescence imaging for hypocalcemia risk reduction after total thyroidectomy: Evidence from a meta-analysis. Head Neck. agosto de 2021;43(8):2523-33.
26. Takahashi T, Sa SJD, Oya R, Ohshima S, Omata J, Yokoyama Y, et al. Parathyroid near-infrared autofluorescence differently benefits depending on the surgeon's skill for preventing from hypoparathyroidism after total thyroidectomy: A systematic review and meta-analysis. PLOS ONE. 24 de abril de 2025;20(4):e0321310.
27. Kim YS, Erten O, Kahramangil B, Aydin H, Donmez M, Berber E. The impact of near infrared fluorescence imaging on parathyroid function after total thyroidectomy. J Surg Oncol. octubre de 2020;122(5):973-9.
28. Papavramidis TS, Chorti A, Tzikos G, Anagnostis P, Pantelidis P, Pliakos I, et al. The effect of intraoperative autofluorescence monitoring on unintentional parathyroid gland excision rates and postoperative PTH concentrations-a single-blind randomized-controlled trial. Endocrine. mayo de 2021;72(2):546-52.
29. Kiernan CM, Solórzano CC. New Techniques for Intraoperative Parathyroid Localization. Adv Surg. septiembre de 2023;57(1):209-23.
30. Thomas G, Solórzano CC, Baregamian N, Mannoh EA, Gautam R, Irlmeier RT, et al. Comparing intraoperative parathyroid identification based on surgeon experience versus near infrared autofluorescence detection - A surgeon-blinded multi-centric study. Am J Surg. noviembre de 2021;222(5):944-51.
31. Kiernan CM, Thomas G, Baregamian N, Solórzano CC. Initial clinical experiences using the intraoperative probe-based parathyroid autofluorescence identification system-PTeye™ during thyroid and parathyroid procedures. J Surg Oncol. septiembre de 2021;124(3):271-81.

DOI: https://www.doi.org/10.14679/5168

Archivos de Cirugía ISSN: 3020-2655
Volumen 4:02
© Los autores 2026