Importancia de la cirugía de rescate en el adenocarcinoma incidental de vesícula biliar

The Importance of Salvage Surgery in Incidental Gallbladder Adenocarcinoma

Sofía LORENZO MAÑAS*, Oana ANISA NUTU*, Claudia SANTAMARIA GARCIA*, Alberto Alejandro MARCACUZCO QUINTO*

* Servicio de Cirugía General, Aparato Digestivo y Trasplante de Órganos Abdominales. Unidad de Cirugía HBP y Trasplante. Hospital 12 de Octubre. Madrid

Autor de correspondencia:
Sofía Lorenzo Mañas
ORCID nº 0009-0009-6692-9633
Centro de trabajo:
Servicio de Cirugía General,
Aparato Digestivo y Trasplante
de Órganos abdominales.
Hospital Universitario 12 de Octubre.
Madrid (España)
Email: sofialorenzomanas@gmail.com

Recibido: 28-04-2026
Revisado: 30-04-2026
Aceptado: 05-05-2026
Published: 06-10-2026

Descargo de responsabilidad/ Nota del editor:
Las declaraciones, opiniones y datos contenidos en todas las publicaciones pertenecen exclusivamente a los autores y colaboradores individuales y no a Dykinson S.L. ni a los editores. Dykinson S.L. y/o el(los) editor(es) declinan toda responsabilidad por cualquier daño a personas o propiedad que resulte de cualquier idea, método, instrucción o producto mencionado en el contenido.

Este artículo, se distribuye bajo licencia Creative Commons Internacional 4.0 No comercial - Sin obra derivada (CC BY-NC-ND 4.0)

® 2026. Los autores. Publicado por Archivos de Cirugía

Resumen

Introducción: El cáncer de vesícula biliar (CVB) es la neoplasia más frecuente de las vías biliares. Habitualmente se diagnostica en estadios avanzados, lo que condiciona un pronóstico desfavorable y una baja supervivencia. Sin embargo, su diagnóstico como hallazgo incidental tras colecistectomía realizada por patología benigna es cada vez más frecuente. En estos casos, resulta imprescindible una adecuada planificación quirúrgica mediante cirugía de rescate, con el objetivo de lograr una resección tumoral completa (R0), único tratamiento potencialmente curativo del CVB.

Métodos: Se presenta el caso de un varón de 64 años diagnosticado de adenocarcinoma biliar bien diferenciado como hallazgo incidental tras colecistectomía urgente por colecistitis aguda. El estudio histopatológico mostró afectación del margen del conducto cístico, invasión del tejido conectivo perimuscular en la cara peritoneal y metástasis en el ganglio cístico, compatible con estadio pT2aN1. La tomografía computarizada de estadificación no evidenció enfermedad metastásica a distancia. Se realizó cirugía de rescate con exéresis de la vía biliar extrahepática y una linfadenectomía regional.

Resultados: La evidencia actual respalda la realización sistemática de linfadenectomía regional en los tumores T2, con la evaluación de al menos seis ganglios linfáticos. El papel de la resección hepática rutinaria en los T2a sigue siendo controvertido, sin demostrarse un beneficio claro en supervivencia salvo en casos necesarios para alcanzar una resección R0. La resección de la vía biliar está indicada cuando existe afectación del margen cístico. La cirugía de rescate permitió obtener márgenes libres de enfermedad y una adecuada estadificación ganglionar, identificándose la afectación linfática como el factor pronóstico más relevante.

Conclusiones: La cirugía de rescate del CVB incidental requiere una planificación quirúrgica rigurosa. La estrategia debe individualizarse con el objetivo principal de lograr una resección R0, determinante para la supervivencia a largo plazo.

Palabras clave: Adenocarcinoma incidental. Vesícula biliar. Cirugía de rescate.

Abstract

Background: Gallbladder cancer (GBC) is the most frequent malignancy of the biliary tract and is usually diagnosed at advanced stages, resulting in poor prognosis and low survival rates. However, incidental diagnosis following cholecystectomy for presumed benign disease has become increasingly common. In this context, appropriate surgical planning in the form of salvage surgery is essential to achieve complete tumor resection (R0), the only potentially curative treatment.

Methods: We report the case of a 64-year-old male diagnosed with incidental well-differentiated biliary adenocarcinoma after urgent cholecystectomy for acute cholecystitis. Histopathological examination revealed involvement of the cystic duct margin, invasion of the perimuscular connective tissue on the peritoneal side, and metastasis in the cystic lymph node, consistent with pT2aN1 disease. Staging computed tomography showed no evidence of distant metastases. The patient underwent oncologic salvage surgery including extrahepatic bile duct excision and regional lymphadenectomy.

Results: Current evidence supports routine regional lymphadenectomy in T2 disease, with assessment of at least six lymph nodes. The role of routine hepatic resection in T2a tumors remains controversial, with increasing evidence suggesting no clear survival benefit unless required to achieve R0 resection. Bile duct resection is indicated in cases of positive cystic duct margins. Salvage surgery allowed for tumor-free margins and adequate nodal staging. Lymph node involvement was identified as the most relevant prognostic factor.

Conclusions: Adequate surgical planning is essential in salvage surgery for incidental gallbladder cancer. The surgical approach should be individualized, with the primary goal of achieving complete tumor resection, which determines long-term survival.

Keywords: Incidental Adenocarcinoma. Gallbladder. Salvage Surgery.

Introducción

El cáncer de vesícula biliar (CVB) es la neoplasia más frecuente de las vías biliares y el sexto tumor más común del aparato digestivo[1,2]. Presenta una evolución clínica insidiosa y suele diagnosticarse en estadios avanzados, lo que se traduce en un pronóstico desfavorable, con una supervivencia media inferior a seis meses y una tasa de supervivencia a cinco años menor del 10-15 %[3]. Sin embargo, el CVB es diagnosticado cada vez con mayor frecuencia como un hallazgo incidental tras realizar una colecistectomía por una patología benigna, lo que representa aproximadamente el 55-60 % de los casos en países occidentales[4].

La resección tumoral completa (R0) constituye el único tratamiento potencialmente curativo del CVB[5,6]. No obstante, existe una notable variabilidad en los criterios quirúrgicos según el estadio tumoral, especialmente en lo relativo a la extensión de la resección hepática y la linfadenectomía. Por este motivo, el CVB incidental requiere una adecuada planificación quirúrgica con el objetivo de mejorar la supervivencia.

El sistema TNM de la AJCC (8.ª edición, 2017) es actualmente el estándar para la estadificación del CVB y sustenta el planteamiento quirúrgico, que abarca desde la colecistectomía simple en estadios precoces hasta la resección multivisceral en tumores localmente avanzados.

En los estadios Tis (carcinoma *in situ*) y T1a (invasión de la lámina propia), la colecistectomía simple es el tratamiento estándar y puede considerarse curativa si el margen del conducto cístico es negativo. El riesgo de metástasis ganglionar es prácticamente nulo, con supervivencias a cinco años cercanas al 100 %[7]. El estadio T1b (invasión de la capa muscular) es más controvertido. Las principales guías clínicas (NCCN y ESMO) recomiendan generalmente colecistectomía extendida con linfadenectomía (≥6 ganglios), aunque la evidencia sobre su beneficio en supervivencia frente a la colecistectomía simple es inconsistente. El tamaño tumoral y la invasión linfovascular son los principales factores discriminantes[8,9]. El estadio T2 se caracteriza por invasión del tejido conectivo perimuscular sin afectación serosa ni hepática, y su manejo estándar es la colecistectomía extendida con linfadenectomía. Se clasifica en T2a (cara peritoneal) y T2b (cara hepática), con implicaciones pronósticas y terapéuticas distintas. En el T2a, cuando se obtiene una linfadenectomía adecuada y márgenes negativos, la hepatectomía no ha demostrado claro beneficio en supervivencia[7]. En el T2b, la hepatectomía de los segmentos IVb y V está mejor indicada debido a la mayor probabilidad de invasión hepática directa[7,8,10]. La resección de la vía biliar extrahepática está indicada en casos de afectación del margen cístico[7]. Los tumores T3 requieren resecciones más extensas, incluyendo colecistectomía radical, linfadenectomía regional y hepatectomía, con posible resección de órganos adyacentes para lograr márgenes libres[5,6]. El estadio T4 se considera irresecable en la mayoría de los casos. La presencia de metástasis a distancia contraindica la cirugía con intención curativa.

Material y métodos

Varón de 64 años con antecedentes de dislipemia, síndrome de apnea del sueño en tratamiento con CPAP, consumo enólico y resección anterior

Archivos de Cirugía ISSN: 3020-2655
Volumen 4:22
© Los autores 2026

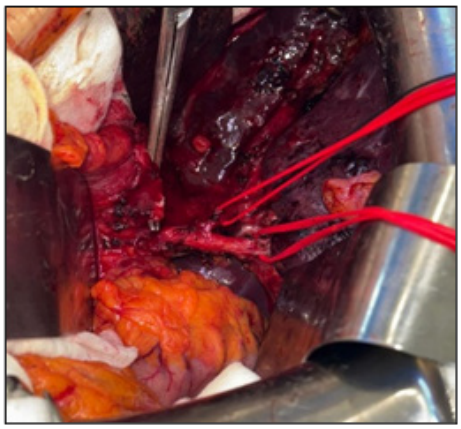

Figura 1. Linfadenectomía hilio hepático y resección de VBHE.

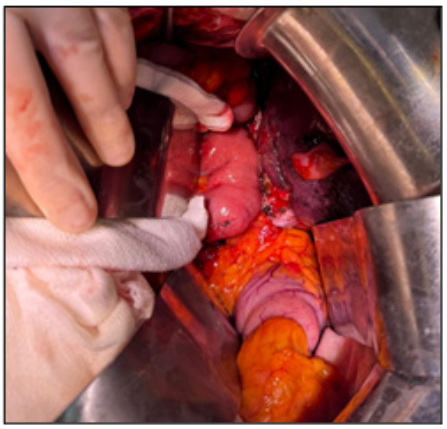

Figura 2. Hepaticoyeyunostomía.

baja por un adenocarcinoma colorrectal en 2024 (pT1NxM0).

En febrero de 2026 acudió a urgencias por un cuadro compatible con colecistitis aguda, realizándose una colecistectomía laparoscópica urgente sin incidencias. En el estudio anatomopatológico se objetivó un adenocarcinoma de tipo biliar, bien diferenciado, con afectación del margen del conducto cístico e invasión del tejido conectivo perimuscular de la cara peritoneal, sin invasión linfovascular ni perineural. Asimismo, el análisis del ganglio cístico evidenció la presencia de metástasis, clasificándose como un estadio pT2aN1 según el sistema TNM AJCC-UICC. Se completó el estudio de extensión mediante tomografía computarizada toracoabdominopélvica, sin hallazgos de enfermedad metastásica.

El caso fue evaluado en el comité multidisciplinar hepatobiliopancreático, indicándose cirugía de rescate con resección de la vía biliar extrahepática y linfadenectomía locorregional del hilio hepático.

Durante la intervención se observó que el lecho de la colecistectomía se encontraba muy adherido al duodeno y colon. Además, se objetivó que el remanente cístico presentaba una intensa reacción cicatricial secundaria a la cirugía previa, presencia de material quirúrgico (hem-o-lock) y un engrosamiento sospechoso de afectación tumoral. Se realizó una linfadenectomía del hilio hepático con esqueletización de las arterias hepáticas derecha e izquierda, la arteria hepática propia y el espacio retroportal (grupo 12). La vía biliar extrahepática se resecó con sección proximal a 2 cm de la confluencia biliar y sección distal a nivel del borde superior duodenal (Fig. 1). La reconstrucción se efectuó mediante hepático-yeyunostomía en Y de Roux con ascenso de asa yeyunal transmesocólica paraduodenal (Fig. 2). El postoperatorio transcurrió sin incidencias, con alta hospitalaria al cuarto día.

Resultados

La cirugía de rescate permitió obtener márgenes quirúrgicos negativos (resección R0) y realizar una linfadenectomía adecuada con evaluación de al menos seis ganglios linfáticos. La resección completa constituye el factor pronóstico más relevante y condiciona la supervivencia a largo plazo en este tipo de pacientes.

Discusión

El manejo del cáncer de vesícula biliar incidental tras colecistectomía requiere una planificación quirúrgica precisa basada en los hallazgos anatomopatológicos iniciales. En los tumores T2, especialmente en el subgrupo T2a, la extensión de la resección continúa siendo objeto de debate. La evidencia sugiere que la combinación de colecistectomía y linfadenectomía regional puede ser suficiente en muchos casos, reservando la resección hepática para situaciones en las que sea necesaria para lograr una resección R0.

© Los autores 2026

La valoración del margen del conducto cístico es un aspecto crítico, ya que su afectación obliga a considerar la resección adicional de la vía biliar extrahepática para evitar enfermedad residual y recurrencia local.

Existe consenso en la necesidad de realizar linfadenectomía regional, tanto por su valor en la estadificación como por su posible impacto terapéutico. Asimismo, factores como el grado de diferenciación tumoral, la invasión vascular y especialmente la afectación ganglionar, influyen de forma significativa en el pronóstico.

Estos pacientes deben ser evaluados en centros especializados en cirugía hepatobiliar, donde pueda planificarse una cirugía de rescate adecuada con intención curativa, con el objetivo último de lograr una resección R0, considerada el factor pronóstico más determinante.

Conclusiones

El adenocarcinoma incidental de vesícula biliar representa un reto clínico que exige una reevaluación terapéutica tras el diagnóstico histológico. La presencia de márgenes positivos o afectación ganglionar justifica la indicación de cirugía de rescate oncológica. La planificación quirúrgica debe basarse en el estadio tumoral y orientarse a lograr una resección R0, única opción curativa. Este caso subraya la importancia de un análisis anatomopatológico exhaustivo tras la colecistectomía y de un manejo quirúrgico individualizado basado en la evidencia.

Estos pacientes deben ser evaluados en centros especializados en cirugía hepatobiliar, donde pueda planificarse una cirugía de rescate adecuada con intención curativa, con el objetivo último de lograr una resección R0, considerada el factor pronóstico más determinante[11].

Bibliografía

1. Justo, I.; Marcacuzco, A.; Nutu, O.-A.; Manrique, A.; Calvo, J.; Caso, Ó.; Cambra, F.; García-Sesma, Á.; Jiménez-Romero, C. A retrospective analysis of patients with gallbladder cancer: surgical treatment and survival according to tumor stage. Rev. Esp. Enferm. Dig. 2018, 110, 485-492.
2. Roa, J.C.; García, P.; Kapoor, V.K.; Maithel, S.K.; Javle, M.; Koshiol, J. Gallbladder cancer. Nat. Rev. Dis. Primers 2022, 8, 69.
3. Kai, K. Gallbladder cancer: Clinical and pathological approach. World J. Clin. Cases 2014, 2, 515-521.
4. Zeng, D.; Wang, Y.; Wen, N.; Lu, J.; Li, B.; Cheng, N. Incidental gallbladder cancer detected during laparoscopic cholecystectomy: Conversion to extensive resection is a feasible choice. Front. Surg. 2024, 11, 1418314
5. Zhou, Y.; Yuan, K.; Yang, Y.; Ji, Z.; Zhou, D.; Ouyang, J.; Wang, Z.; Wang, F.; Liu, C.; Li, Q.; et al. Gallbladder cancer: Current and future treatment options. Front. Pharmacol. 2023, 14, 1183619
6. Matsuyama, R.; Yabusita, Y.; Homma, Y.; Kumamoto, T.; Endo, I. Essential updates 2019/2020: Surgical treatment of gallbladder cancer. Ann. Gastroent. Surg. 2021, 5, 152-161.
7. Liu, Z.P.; Guo, W.; Yin, D.L.; Chen, W.-Y.; Wang, J.-Y.; Li, X.-L.; Yue, P.; Yu, C.; Wu, Z.-P.; Ding, R.; et al. Textbook outcomes in liver surgery for gallbladder cancer patients treated with curative-intent resection: A multicenter observational study. Int. J. Surg. 2023, 109, 2751-2761
8. Jiang, J.; Zhang, H. Narrative review of controversies in the surgical treatment of gallbladder cancer. Dig. Med. Res. 2020, 3, 55
9. Suttakorn, S.; Ruangsin, S. Update on Surgical Management of Gallbladder Cancer. PSU Med. J. 2023, 3, 27-36
10. Zhang,W.; Huang, Z.;Wang,W.-e.; Che, X. Survival Benefits of Simple Versus Extended Cholecystectomy and Lymphadenectomy for Patients with T2 Gallbladder Cancer: A Propensity-Matched Population-Based Study (2010 to 2015). Front. Oncol. 2021, 11, 705299
11. Choi J, Kim JS, Lee JS. Recent Trends in Surgical Strategies of Early-Stage Gallbladder Cancer: A Narrative Review. J Clin Med. 2025;14:5483

DOI: https://www.doi.org/10.14679/5189

Archivos de Cirugía ISSN: 3020-2655
Volumen 4:22
© Los autores 2026