Carcinoma cribiforme-morular: una variante peculiar del cáncer de tiroides asociada a la poliposis adenomatosa familiar

Cribriform-morular carcinoma: an unusual variant of thyroid cancer associated with familial adenomatous polyposis

Julia BERNAL TIRAPO*, Ana Isabel PÉREZ CAMPOS**, Carmen SÁNCHEZ GARCÍA*, Francisco Javier GUADARRAMA GONZÁLEZ*, Pedro YUSTE GARCÍA*

* Unidad de Cirugía Endocrina, Servicio de Cirugía General, Aparato Digestivo y Trasplante de órganos abdominales, Hospital Universitario 12 de Octubre, Madrid.

** Servicio de Anatomía Patológica, Hospital Universitario 12 de Octubre, Madrid

Autor de correspondencia:
Julia Bernal Tirapo
ORCID nº 0000-0003-0321-4437
Unidad de Cirugía Endocrina,
Servicio de Cirugía General,
Aparato Digestivo y Trasplante de órganos abdominales,
Hospital Universitario 12 de Octubre,
Madrid (España)
Email: julia.bernal@salud.madrid.org

Recibido: 27-05-2026
Revisado: 31-05-2026
Aceptado: 03-06-2026
Published: 08-10-2026

Descargo de responsabilidad/ Nota del editor:
Las declaraciones, opiniones y datos contenidos en todas las publicaciones pertenecen exclusivamente a los autores y colaboradores individuales y no a Dykinson S.L. ni a los editores. Dykinson S.L. y/o el(los) editor(es) declinan toda responsabilidad por cualquier daño a personas o propiedad que resulte de cualquier idea, método, instrucción o producto mencionado en el contenido.

Este artículo, se distribuye bajo licencia Creative Commons Internacional 4.0 No comercial - Sin obra derivada (CC BY-NC-ND 4.0)

® 2026. Los autores. Publicado por Archivos de Cirugía

Resumen

Introducción: La poliposis adenomatosa familiar (PAF), un síndrome de predisposición al cáncer caracterizado por mayor incidencia de carcinoma colorrectal. Se suele acompañar de manifestaciones extracolónicas, entre las que se encuentra el cáncer de tiroides. En la mayoría de casos aparece un patrón microscópico muy característico y peculiar, la variante cribiforme-morular. Presentamos el caso de una mujer de 34 años, con antecedentes de panproctocolectomía por PAF. Madre y abuelo materno fallecidos por cáncer colorrectal y mutación del gen APC en el estudio genético. Remitida tras hallazgo en ecografía tiroidea de 2 nódulos bilaterales Bethesda VI por lo que se realiza tiroidectomía total. La anatomía patológica reveló un carcinoma cribiforme-morular multifocal bilateral. **Discusión:** La variante cribiforme-morular casi el 30% de los casos se diagnostica de 4-12 años antes de desarrollar la poliposis, por lo que en estos pacientes se recomienda realizar cribado de la PAF mediante colonoscopia. Los mecanismos moleculares implicados son la mutación del gen de APC o el gen de la beta-catenina. Desde el punto de vista histológico son típicamente multifocales, con muy bajo potencial de diseminación ganglionar, por lo que el tratamiento quirúrgico indicado es la tiroidectomía total sin necesidad de disección profiláctica central ya que suele ser un tumor tiroideo bien diferenciado y tiene generalmente un buen comportamiento. Se han recogido tasas de supervivencia a 5 y 20 años del 90% y 77%, lo que sugiere un resultado excelente si se tratan de forma adecuada con respecto tanto al carcinoma de tiroides como al cáncer de colon.

Palabras clave: Poliposis adenomatosa familiar, Cribiforme-morular, Tiroides, Beta-catenina, gen APC.

Abstract

Introduction: Familial adenomatous polyposis (FAP), a cancer predisposition syndrome characterized by an increased incidence of colorectal carcinoma, is often accompanied by extracolonic manifestations, including thyroid cancer. In most cases, a highly characteristic and distinctive microscopic pattern—the cribriform-morular variant—is observed. We present the case of a 34-year-old woman with a history of panproctocolectomy for FAP. Her mother and maternal grandfather died of colorectal cancer, and genetic testing revealed an APC gene mutation. She was referred after a thyroid ultrasound revealed two bilateral Bethesda Category VI nodules, leading to a total thyroidectomy. Pathological examination revealed bilateral multifocal cribriform-morular carcinoma. **Discussion:** The cribriform-morular variant is diagnosed in nearly 30% of cases 4–12 years before the development of polyposis; therefore, screening for

FAP via colonoscopy is recommended in these patients. The molecular mechanisms involved are mutations in the APC gene or the beta-catenin gene. From a histological standpoint, these tumors are typically multifocal, with very low potential for lymph node spread; therefore, the recommended surgical treatment is total thyroidectomy without the need for prophylactic central dissection, as it is usually a well-differentiated thyroid tumor and generally has a favorable prognosis. Survival rates of 90% at 5 years and 77% at 20 years have been reported, suggesting an excellent outcome when both thyroid carcinoma and colon cancer are treated appropriately.

Key Words: Familial adenomatous polyposis, Thyroid, Cribriform-morular, Beta-catenin, APC gene.

Lista de abreviaturas

PAF: ..... poliposis adenomatosa familiar.
PAAF: ..... punción aspiración con aguja fina.
IARC:..... Agencia Internacional para la Investigación del Cáncer.
HE:..... Hematoxilina-eosina.
IHQ:..... Inmunohistoquímica.

Introducción

La poliposis adenomatosa familiar (PAF) es un síndrome de predisposición al cáncer autosómico dominante caracterizado por presentar una mayor incidencia de carcinoma colorrectal. A menudo se acompaña de manifestaciones extracolónicas, entre las que se encuentra el cáncer de tiroides, presentando 160 veces más riesgo que la población general, con una incidencia del 1-2%, sobre todo en mujeres menores de 35 años. En la mayoría de casos aparece un patrón microscópico muy característico, la variante cribiforme-morular, un subtipo histológico inusual y peculiar[1].

Exposición del caso

Presentamos el caso de una mujer de 34 años, con antecedentes personales de panproctocolectomía con anastomosis ileo-anal por PAF y una exéresis de tumor desmoide a nivel abdominal. Entre los antecedentes familiares destacaban su madre y abuelo materno, afectos por esta enfermedad, ambos fallecidos por cáncer colorrectal. En el estudio genético realizado presentaba una mutación del gen APC en heterocigosis. Fue remitida a la consulta de cirugía endocrina tras el hallazgo en una ecografía tiroidea de un nódulo TIRADS 5 de 20mm en el lóbulo tiroideo izquierdo y un nódulo en el lóbulo derecho de 13mm TIRADS 4 (fig. 1). Se realiza punción

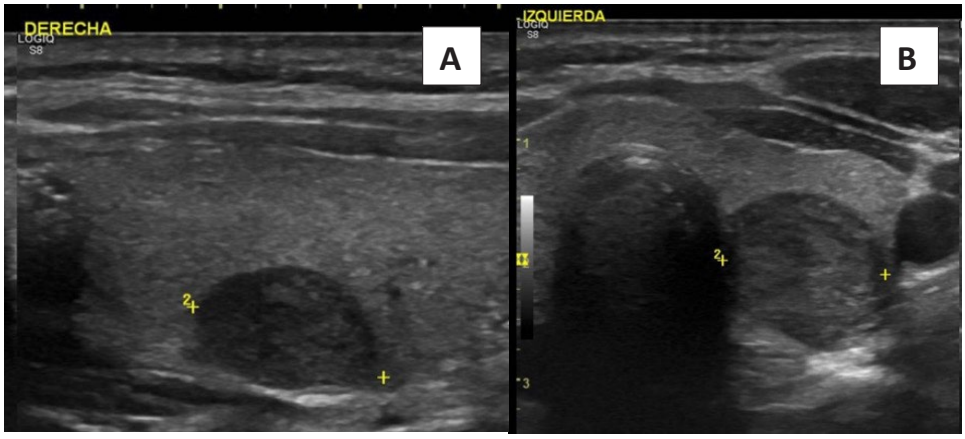

Figura 1. Imagen de ecografía con nódulo derecho de 13mm TIRADS 4. B: nódulo izquierdo TIRADS 5 de 20mm

DOI: https://www.doi.org/10.14679/5198
Archivos de Cirugía ISSN: 3020-2655
Volumen 4:32
© Los autores 2026

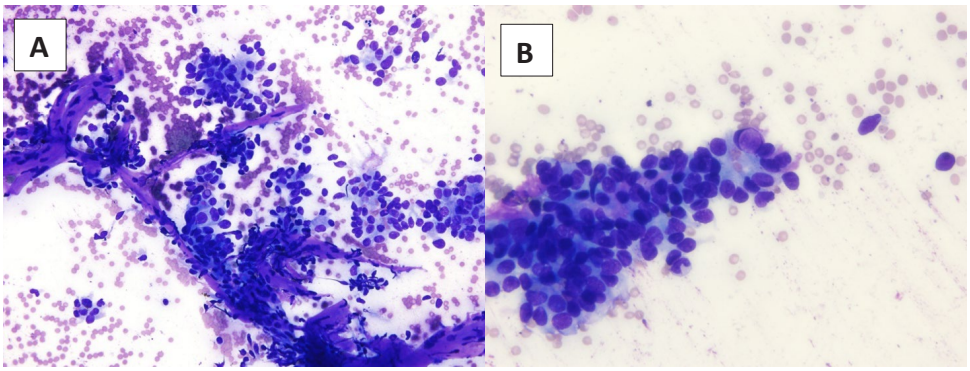

Figura 2. PAAF 20x Grupos de aspecto papilaroide con ejes fibrovasculares. B: PAAF 40x Detalle grupo compacto con aisladas "inclusiones" nucleares

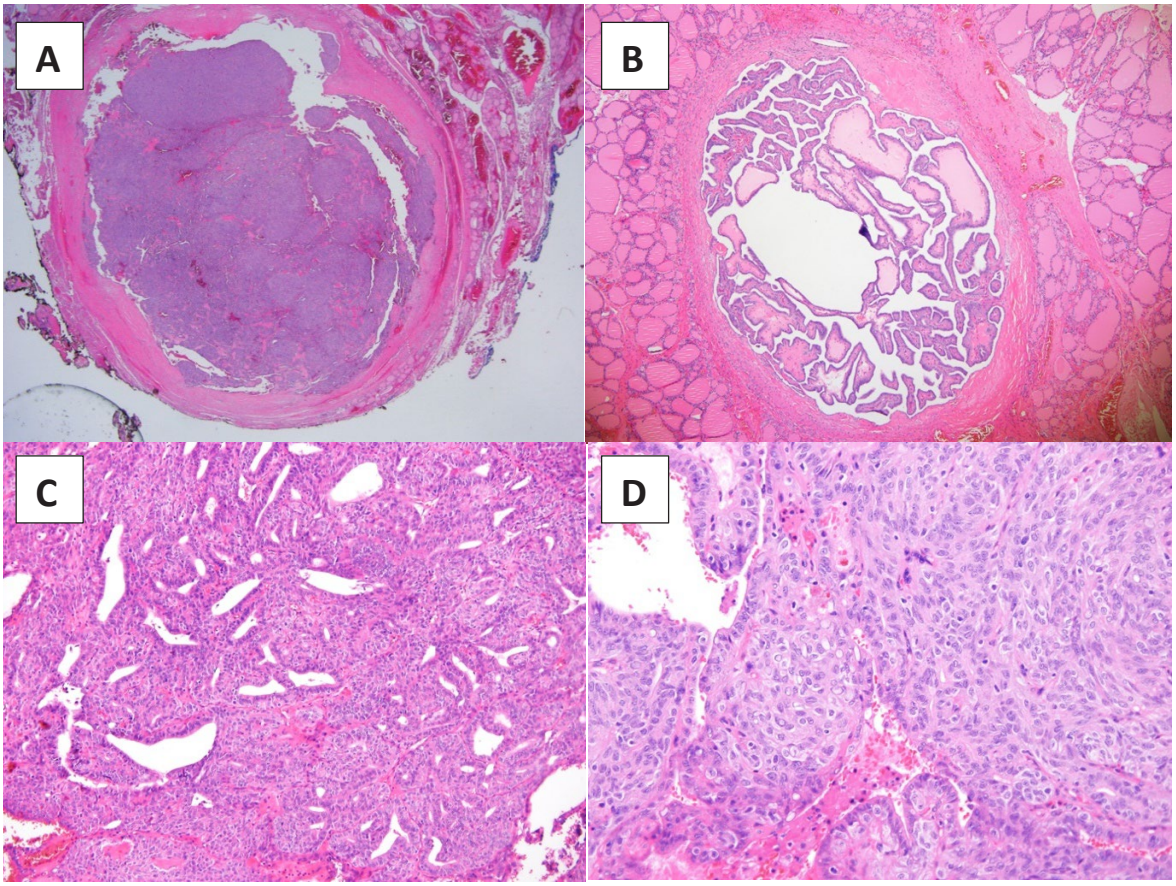

Figura 3. HE nódulo bien delimitado y encapsulado de crecimiento sólido y cribiforme. B: HE 4x Nódulo de patrón arquitectural enteramente papilar con ausencia de coloide. C: HE 10x detalle patrón cribiforme con ausencia de coloide. D: HE 20x detalle de una mórula con núcleos "vacíos"

aspiración con aguja fina (PAAF) de ambos nódulos obteniendo como resultado citológico un Bethesda VI: carcinoma papilar de posible subtipo columnar (fig.2). Ante estos hallazgos se decide programar la cirugía y se realiza una tiroidectomía total con ayuda del dispositivo pTEye para detección de la autofluorescencia paratiroidea y conseguir minimizar el eventual hipoparatiroidismo postoperatorio. No se realiza linfadenectomía profiláctica. El postoperatorio cursa sin complicaciones, siendo dada de alta el primer día tras la cirugía. La anatomía patológica de la pieza quirúrgica reveló un carcinoma cribiforme-morular multifocal bilateral, distribuido en cuatro focos que respetan los bordes de resección (fig.3). El estadio tumoral fue: pT-1b(m)Nx. El estudio inmunohistoquímico confirma el diagnóstico: se observa expresión de TTF1, PAX8 (débil), receptor de estrógenos y progesterona, CD10, expresión en las mórulas de CDX2, CD5 y Citoqueratina 5-6 y una intensa expresión citoplasmática y nuclear con beta-ca-

© Los autores 2026

DOI: https://www.doi.org/10.14679/5198

tenina. Son negativos tiroglobulina y calcitonina (fig. 4). 6 meses después de la cirugía, tras ser comentada en Comité multidisciplinar de tumores tiroideos y debido a la multifocalidad del tumor, se administran de forma terapéutica 80mCi de I131 tras estímulo con rhTSH, sin presentar complicaciones. En la revisión al año se palpa tumoración dura, redondeada en borde mandibular izquierdo y se realiza TC para descartar osteoma por Síndrome de Gardner, que describe lesión esclerosa sin características de malignidad sugestiva de osteoma (fig. 5) por lo tras ser valorada por cirugía Maxilofacial se decide mantener actitud expectante. Al año de la cirugía no presenta signos de recidiva ni bioquímica ni ecográfica, manteniendo una Tiroglobulina <1, por lo que presenta una evolución excelente.

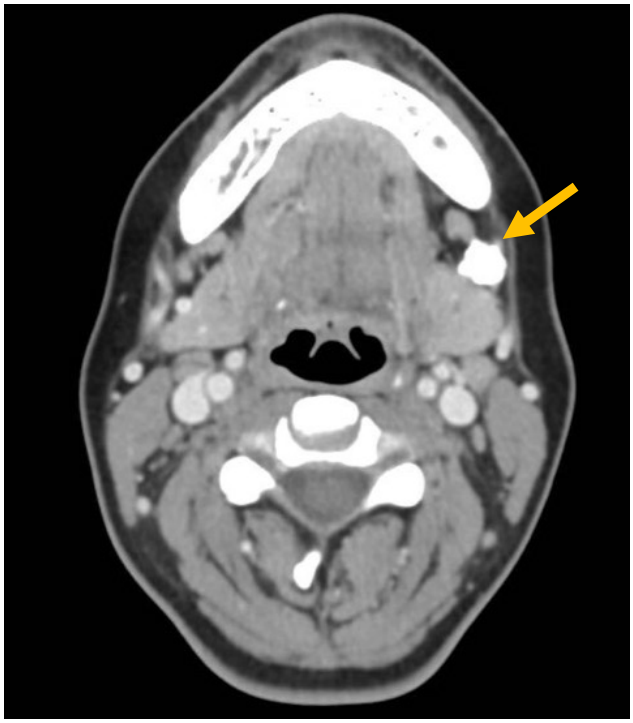

Figura 5. TC: lesión esclerosa sin características de malignidad sugestiva de osteoma (flecha).

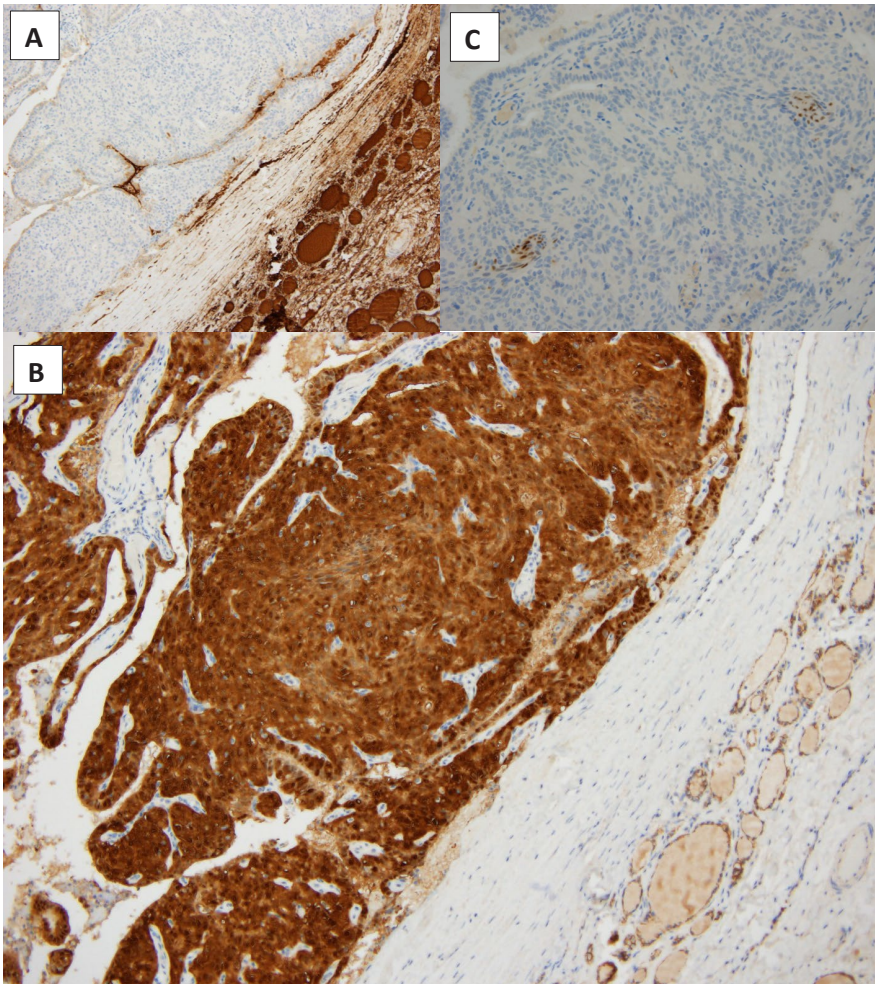

Figura 4. IHQ x4 Tiroglobulina: ausencia de expresión en células neoplásicas. B: IHQ x4 Beta-catenina: expresión aberrante nuclear y citoplasmática en células neoplásicas. C: IHQ_x4 CDX2: expresión nuclear en mórulas

DOI: https://www.doi.org/10.14679/5198
Archivos de Cirugía ISSN: 3020-2655
Volumen 4:32
© Los autores 2026

Discusión

Inicialmente se consideraba al carcinoma cribiforme-morular como una variante muy rara del carcinoma papilar de tiroides, pero esto cambió en el año 2022 cuando se publicó la nueva clasificación de los tumores tiroideos de la OMS[2,6], patrocinada por la Agencia Internacional para la Investigación del Cáncer (IARC), que agrupa los tumores tiroideos según su histogénesis, y se cambiaron algunos conceptos previos gracias a la caracterización molecular de los tumores tiroideos[3]. La variante cribiforme-morular se incluye en esa clasificación en el grupo de los tumores tiroideos de histogénesis incierta, junto con el carcinoma mucoepidermoide esclerosante con eosinofilia. El carcinoma tiroideo cribiforme-morular es un tumor maligno que tiene un patrón de crecimiento típico secundario a la activación de la vía WNT/beta-catenina[4]. Se ha descrito la presencia de este tumor en un 0,4-2,6 % de los pacientes con PAF, aumentando hasta el 16 % de los pacientes con PAF cuando se realizó una ecografía en combinación con una citología por PAAF. Aproximadamente el 60 % de los casos de carcinoma cribiforme-morular se producen en el contexto de la PAF y, en el 40 % de estos casos, constituye la primera manifestación clínica de la PAF, pudiendo diagnosticarse de 4 a 12 años antes de desarrollar la poliposis, por lo que en estos pacientes se recomienda realizar un cribado de la PAF mediante colonoscopia y análisis genético del gen APC. Dado que la mayoría de las mutaciones germinales del gen APC relacionadas con el cáncer de tiroides se producen en la misma zona genómica asociada a la hipertrofia congénita del epitelio pigmentario retiniano, la oftalmoscopia es un buen método clínico para confirmar la mutación germinal del gen APC mientras se esperan los estudios genéticos[6]. Dada la frecuencia de enfermedad tiroidea en la PAF, no hay un consenso sobre el cribado de ecografía cervical y se aboga por la individualización de los pacientes. Parece que el cribado está justificado desde el punto de vista coste-efectivo en mujeres menores de 35 años, ya que el carcinoma cribiforme-morular ocurre casi exclusivamente en mujeres. Los mecanismos moleculares implicados en su patogénesis son la mutación del gen de APC o el gen de la beta-catenina[7], que promueven el desarrollo de PAF y neoplasias malignas extracolónicas asociadas. Desde el punto de vista histológico presenta una mezcla de patrones de crecimiento cribiforme, folicular, papilar, trabecular y sólido, con mórulas escamoides. Lo más característico y lo que lo diferencia de otros tumores tiroideos es que es el único tumor primario tiroideo con una fuerte inmunorreactividad nuclear y citoplasmática para beta-catenina. Las células tumorales son negativas para

Aspecto	Recomendación
Población	Pacientes con PAF (mayor riesgo en mujeres)
Edad de inicio	15–25 años (desde 10 si antecedentes familiares)
Método de screening	Ecografía tiroidea cervical
Periodicidad	Cada 1–2 años; anual si hay nódulos o alto riesgo
Indicación de PAAF	Según TI-RADS o si nódulo >5 mm con características sospechosas
Pruebas moleculares	Considerar en nódulos sospechosos o historia familiar
Cirugía profiláctica	No recomendada rutinariamente; indicada si malignidad confirmada

Tabla 1. Screening Carcinoma Cribiforme Morular

© Los autores 2026

DOI: https://www.doi.org/10.14679/5198

tiroglobulina y calcitonina, con positividad para TTF1 y receptores de estrógenos y progesterona. Las mórulas también son positivas para CDX2, CD10, CD5 y beta-catenina[3]. Los casos asociados a la PAF son típicamente multifocales con muy bajo potencial de diseminación ganglionar, por lo que el vaciamiento ganglionar profiláctico es controvertido y el tratamiento quirúrgico indicado en estos casos es la tiroidectomía total sin necesidad de disección profiláctica central ya que suele ser un tumor tiroideo bien diferenciado y tiene generalmente un buen comportamiento. La linfadenectomía se reserva para aquellos casos con diagnóstico preoperatorio de adenopatías patológicas, que sucede en el 12% de los casos. En aquellos casos esporádicos, sin datos de riesgo, podría ser suficiente con una hemitiroidectomía[5,8]. En cuanto al pronóstico, se han recogido tasas de supervivencia a 5 y 20 años del 90% y 77% respectivamente, lo que sugiere un resultado excelente si se tratan de forma adecuada con respecto tanto al carcinoma de tiroides como al cáncer de colon. Los casos de carcinoma cribiforme-morular de alto grado (con necrosis y/o alto índice proliferativo) se comportan agresivamente, pero son muy poco frecuentes[5,8].

Conclusiones

El carcinoma cribiforme-morular es un tipo de neoplasia muy infrecuente, pero que puede tener una relación específica con la PAF y es importante reconocer esta asociación, sobre todo en el caso de mujeres jóvenes, para poder realizar los screenings necesarios (Tabla 1). Se trata de una neoplasia tiroidea característica, muy poco frecuente, que parece surgir de células foliculares endodérmicas no diferenciadas y sus peculiares características clínico-patológicas y moleculares respaldan su consideración como una entidad tumoral independiente.

Bibliografía

1. Harach HR, Williams GT, Williams ED. Familial adenomatous polyposis associated thyroid carcinoma: a distinct type of follicular cell neoplasm. Histopathology, 1994; 25(6): 549–561.
2. Baloch ZW, Asa SL, Barletta JA, Ghossein RA, Juhlin CC, Jung CK, LiVolsi VA, Papotti MG, Sobrinho-Simões M, Tallini G, Mete O. Overview of the 2022 WHO Classification of Thyroid Neoplasms. Endocr Pathol. 2022 Mar;33(1):27-63. doi: 10.1007/s12022-022-09707-3. Epub 2022 Mar 14. PMID: 35288841.
3. Cameselle-Teijeiro JM, Sobrinho-Simões M. Cribriform-morular variant of thyroid carcinoma. Pathologica. 2019 Mar;111(1):1-3. doi: 10.32074/1591-951X-66-18. PMID: 31217615; PMCID: PMC8138543.
4. Lam AK, Saremi N. Cribriform-morular variant of papillary thyroid carcinoma: a distinctive type of thyroid cancer. Endocr Relat Cancer. 2017 Apr;24(4):R109-R121. doi: 10.1530/ERC-17-0014. PMID: 28314770.
5. Perea Del Pozo E, Ramirez Plaza C, Padillo Ruiz J, Martos Martínez JM. Cribiform variant of papillary thyroid cancer and familial adenomatous polyposis. Int J Surg Case Rep. 2015;16:192-4. doi: 10.1016/j.ijscr.2015.08.013. Epub 2015 Aug 28. PMID: 26521198; PMCID: PMC4643333.
6. Cameselle-Teijeiro JM, Eloy C, Amendoeira I, et al. Rare familial tumours. In: Cameselle-Teijeiro JM, Eloy C, Sobrinho- Simões M (eds.). Rare tumors of the thyroid gland: diagnosis and WHO classification. 1 ed. Berlin: Springer 2018 pp. 57-77.
7. Cameselle-García S, Abdulkader-Nallib I, Sánchez-Ares M, Cameselle-Teijeiro JM. Cribriform morular thyroid carcinoma: Clinicopathological and molecular basis for both a preventive and therapeutic approach for a rare tumor (Review). Oncol Rep. 2024 Sep;52(3):119. doi: 10.3892/or.2024.8778. Epub 2024 Jul 19. PMID: 39027989; PMCID: PMC11292300.
8. Lahbacha B, Chaabane A, Nechi S, Mfarrej MK, Douggaz A, Kharrat G, Chelbi E. Cribriform-morular thyroid carcinoma: A case report with review of the literature. Ear Nose Throat J. 2025 Mar;104(1_suppl):366S-370S. doi: 10.1177/01455613231152332. Epub 2023 Jan 14. PMID: 36640171.

Archivos de Cirugía ISSN: 3020-2655
Volumen 4:32
© Los autores 2026