Cirugía laparoscópica transgástrica por monopuerto para el abordaje de tumores subepiteliales paracardiales

Single-incision laparoscopic transgastric surgery to approach subepithelial gastric lessions located near the esophagogastric junction

Javier MARTÍNEZ CABALLERO*, Cristina ALEGRE TORRADO*,**, Inés MARCOS CORTÉS*, Elías RODRÍGUEZ CUÉLLAR*,**

* H. Universitario 12 de Octubre. Cirugía esofagogástrica y bariátrica
** H. Universitario 12 de Octubre. Cirugía General, del Aparato Digestivo y Trasplante de Órganos Abdominales

Autor de correspondencia:
Javier Martínez Caballero
ORCID nº 0000-0001-5127-6865
Centro de trabajo:
H. Universitario 12 de Octubre.
Cirugía esofagogástrica y bariátrica,
28045, Madrid, España
Email: j.mtnezcaballero90@gmail.com

Recibido: 27-03-2026
Revisado: 01-04-2026
Aceptado: 06-04-2026
Published: 08-10-2026

Descargo de responsabilidad/ Nota del editor:
Las declaraciones, opiniones y datos contenidos en todas las publicaciones pertenecen exclusivamente a los autores y colaboradores individuales y no a Dykinson S.L. ni a los editores. Dykinson S.L. y/o el(los) editor(es) declinan toda responsabilidad por cualquier daño a personas o propiedad que resulte de cualquier idea, método, instrucción o producto mencionado en el contenido.

Este artículo, se distribuye bajo licencia Creative Commons Internacional 4.0 No comercial - Sin obra derivada (CC BY-NC-ND 4.0)

® 2026. Los autores. Publicado por Archivos de Cirugía

Resumen

Introducción: Las lesiones subepiteliales gástricas (LSG) próximas a la unión esofagogástrica (UEG) representan un desafío técnico para la resección quirúrgica. Los abordajes convencionales pueden asociarse a deformidad gástrica o estenosis funcional. Se han desarrollado técnicas mínimamente invasivas orientadas a la preservación anatómica, aunque con limitaciones en esta localización.

Material y Métodos: Se describe una técnica quirúrgica estandarizada de resección laparoscópica transgástrica por monopuerto para LSG paracardiales. El procedimiento incluye laparotomía subxifoidea corta, gastrotomía antral, colocación de plataforma de acceso intragástrico, creación de neumogastro y resección dirigida bajo visión directa de la mucosa. Se detallan aspectos técnicos clave como la colocación de trócares, la resección en bloque y el cierre del defecto.

Resultados: El abordaje permite una visualización directa de lesiones endofíticas, facilitando una resección precisa con control de márgenes. Se minimiza la manipulación tumoral y el riesgo de rotura capsular. Asimismo, permite preservar la anatomía de la UEG y reducir el riesgo de estenosis funcional.

Discusión: El acceso transgástrico ofrece ventajas en tumores de localización compleja, especialmente próximos a la UEG. No obstante, se trata de una técnica exigente, dependiente de la experiencia del cirujano y limitada a tumores seleccionados de pequeño tamaño.

Conclusión: En pacientes seleccionados, la resección laparoscópica transgástrica por monopuerto es una alternativa factible y segura para LSG paracardiales, permitiendo una resección dirigida con preservación anatómica.

Palabras clave: Lesiones subepiteliales gástricos, Unión esofagogástrica, Cirugía laparoscópica, Abordaje transgástrico, Monopuerto

Abstract

Introduction: Gastric subepithelial lesions (SELs) located near the esophagogastric junction (EGJ) pose significant technical challenges for surgical resection. Conventional approaches may result in gastric deformity or functional stenosis. Minimally invasive organ-preserving techniques have been developed, although limitations remain in this anatomical location.

Materials and Methods: We describe a standardized single-port laparoscopic transgastric technique for the resection of paracardial gastric SELs. The procedure includes a short subxiphoid laparotomy, anterior gastrotomy, insertion of an intragastric access platform, creation of pneumogastrium, and direct mucosal visualization for targeted resection. Key technical steps such as trocar placement, en bloc resection, and defect closure are detailed.

Results: This approach enables direct visualization of endophytic lesions, allowing precise resection with adequate margin control. Tumor manipulation is minimized, reducing the risk of capsular rupture. Additionally, the technique facilitates preservation of EGJ anatomy and reduces the risk of functional stenosis.

Discussion: The transgastric approach provides significant advantages for tumors in challenging locations, particularly near the EGJ. The single-port technique may reduce parietal trauma and local complications. However, it is technically demanding and should be reserved for selected patients with small tumors and performed by experienced surgeons.

Conclusion: In selected patients, single-port laparoscopic transgastric resection represents a safe and feasible alternative for paracardial gastric SELs, allowing precise resection with anatomical preservation.

Keywords: Gastric subepithelial lesions, Esophagogastric junction, Laparoscopic surgery, Transgastric approach, Single-port surgery.

Lista de abreviaturas

LSG: ..... Lesiones subepiteliales gástricas
UEG: ..... Unión esofagogástrica
GIST: ..... Tumor del estroma gastrointestinal
RME: ..... Resección mucosa endoscópica
DSE: ..... Disección submucosa endoscópica
EFTR: ..... Resección transmural endoscópica (Endoscopic Full-Thickness Resection)
LECS: ..... Cirugía cooperativa laparoscópica-endoscópica (Laparoscopic and Endoscopic Cooperative Surgery)
NEWS: ..... Cirugía de inversión de la pared sin exposición (Non-Exposed Endoscopic Wall Inversion Surgery)
CLEAN-NET: . Técnica combinada laparoscópica-endoscópica sin exposición (Combination of Laparoscopic and Endoscopic Approaches for Neoplasia with Non-Exposure Technique)

Introducción

Las guías clínicas actuales europeas sobre el manejo de las lesiones subepiteliales gástricas (LSG)[1] recomiendan una vigilancia en lesiones pequeñas (< 2 cm) y asintomáticas. Cuando son > 2 cm, aumentan de tamaño, presentan síntomas o características histológicas de mayor riesgo, puede considerarse el tratamiento endoscópico mediante resección mucosa endoscópica (RME) o disección submucosa (DSE) o resección transmural endoscópica (EFTR)[2].

La resección quirúrgica suele reservarse para lesiones > 2 cm, aquellas dependientes de la muscular propia profunda o en situaciones en las que existe sospecha de malignidad[2,3]. Durante la resección quirúrgica debe de asegurarse un margen de seguridad evitando lesionar la pseudocápsula. La cirugía mínimamente invasiva ha demostrado ser un abordaje factible, eficaz y seguro en el tratamiento de las LSG[4]. La cirugía laparoscópica se asocia a menor dolor, inflamación y pérdida sanguínea, así como una tolerancia oral más precoz y menor estancia hospitalaria respecto a la cirugía abierta[3].

El abordaje quirúrgico dependerá de factores como el tamaño, de la localización y del patrón de crecimiento (endofítico o exofítico)[3]. En tumores pequeños, exofítico o localizados en cara anterior o curvatura mayor la resección en cuña laparoscópica es el procedimiento estándar. Actualmente existe evidencia sólida que sugiere que la cirugía

DOI: https://www.doi.org/10.14679/5171

Archivos de Cirugía ISSN: 3020-2655
Volumen 4:03
© Los autores 2026

mínimamente invasiva en GIST gástricos 5-10 cm puede asociarse a una menor morbilidad postoperatoria sin comprometer la seguridad oncológica[5].

Cuando la lesión se localiza en proximidad a la unión esofagogástrica (UEG) o en la región prepilórica, el abordaje mínimamente invasivo es técnicamente complejo. La resección en cuña convencional puede requerir una movilización amplia del fundus y del cardias, con riesgo de deformidad gástrica proximal, alteración del ángulo de His o estenosis funcional. Algunos autores, para asegurar márgenes adecuados, han planteado una gastrectomía proximal, lo que implica una morbilidad significativamente mayor[6].

En los últimos años, se han desarrollado estrategias alternativas orientadas a la preservación del órgano, incluyendo resecciones endoscópicas en tumores muy seleccionados[1] como: *Laparoscopic and Endoscopic Cooperative Surgery (LECS)*, *non-exposed endoscopic wall inversion surgery (NEWS)* o *Combination of laparoscopic and endoscopic approaches for neoplasia with non-exposure technique (CLEAN-NET)*[7-9]. Si bien estas técnicas han ampliado las posibilidades terapéuticas, presentan limitaciones específicas en tumores subepiteliales próximos a la UEG[9,10]. El procedimiento LECS clásico implica una apertura transmural con comunicación controlada entre la luz gástrica y la cavidad peritoneal, lo que puede resultar controvertido en tumores con ulceración mucosa o con riesgo potencial de rotura capsular[11]. Asimismo, la resección transmural laparoscópica puede condicionar resecciones más amplias de lo necesario, en tumores de crecimiento endofítico, por la dificultad de localizar los márgenes desde el exterior[12].

Presentamos la descripción técnica para el abordaje de tumores subepiteliales gástricos localizados en proximidad a la unión esofagogástrica mediante resección laparoscópica transgástrica por monopuerto, describiendo los aspectos técnicos clave y las consideraciones anatómicas relevantes en esta localización.

Indicaciones

Este abordaje puede estar indicado en tumores gástricos localizados en la curvatura menor, subcardial o cara posterior con crecimiento predominantemente endofítico con un tamaño < 5 cm.

Descripción de la técnica quirúrgica

1. Acceso a la cavidad abdominal

Se realiza una laparotomía media subxifoidea de 4 cm, localizando el antro gástrico (figura 1a). Se coloca un dispositivo protector/retractor Alexis® 5-9 cm en la laparotomía para evitar la infección de herida quirúrgica (figura 1b).

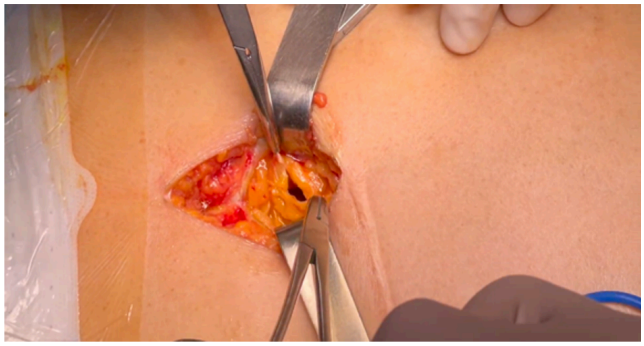

a. Laparotomía media subxifoidea de 4 cm

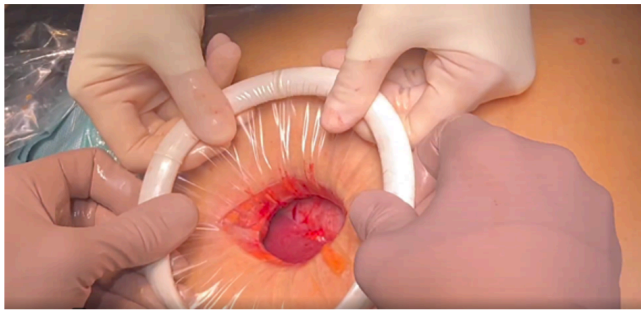

b. Colocación protector/retractor Alexis® 5–9 cm

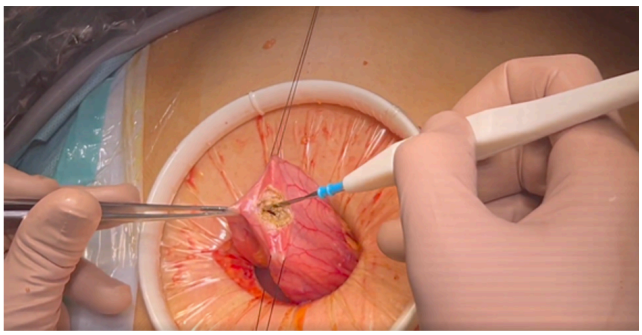

c. Gastrotomía longitudinal de 3 cm

Figura 1

2. Gastrotomía y colocación del dispositivo

Se realiza una gastrotomía a nivel del antro gástrico de 3 cm (figura 1c), paralela al eje del

Archivos de Cirugía ISSN: 3020-2655
Volumen 4:03
© Los autores 2026

DOI: https://www.doi.org/10.14679/5171

estómago, a través de la cual se introduce el protector/retractor de herida Alexis® en el interior del estómago y la plataforma de acceso avanzado GelPOINT Mini (figura 2a).

3. Colocación de los trócares

Se utilizan 3 trócares de 11 mm con un óptica de 30º y dos trócares para instrumental de 5 y 10 mm. Los trócares deben colocarse en forma de triángulo invertido con la óptica en la parte inferior, aunque puede ser necesario modificar la localización del instrumental según la localización de la lesión (figura 2b). El cirujano principal se coloca entre las piernas y el primer ayudante a la derecha del paciente (figura 2c).

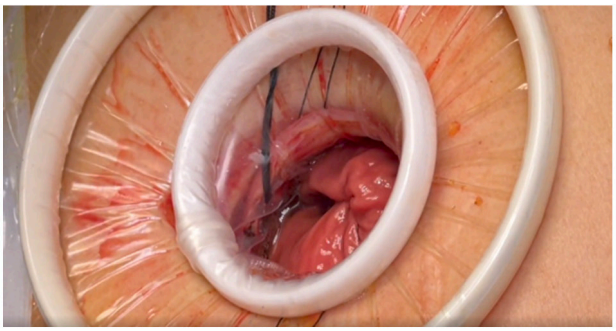

a. Colocación protector/retractor Alexis®



b. Plataforma de acceso avanzado GelPOINT Mini con sistema de insuflación Airseal® iFS.

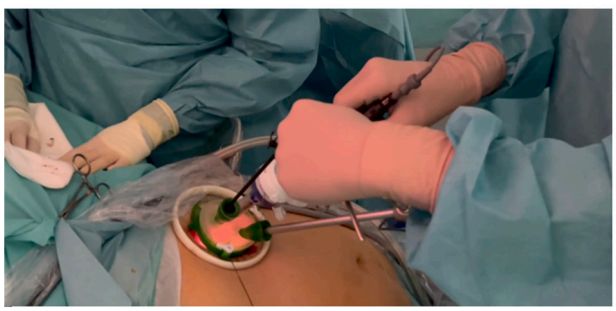

c. Disposición final

Figura 2

4. Preparación y formación de neumogastro

Previamente es recomendable colocar una sonda orogástrica de 36 Fr que debe clamparse para evitar la fuga aérea a través de la UEG. Se insufla CO_2 a una presión de 8-10 mmHg, lo que permite una adecuada exposición de la mucosa gástrica y visualización de la lesión. También es posible utilizar un endoscopio de forma intraoperatoria que permite localizar la lesión y mantenerlo colocado durante la intervención. Es posible emplear una sistema de insuflación quirúrgica avanzada tipo Airseal ® iFS para garantizar la estabilidad del neumogastro y una mejor exposición de la lesión.

5. Resección de la lesión

Previamente es recomendable la administración de adrenalina 1:10000 con una aguja de 21G a nivel submucoso alrededor de la lesión (figura 3a). Se realiza un marcaje con electrocauterización alrededor de la lesión y se procede a realizar una resección en bloque de la lesión que puede ser transmural. Es recomendable traccionar de mucosa sana para evitar manipular la lesión para evitar la rotura intraoperatoria especialmente en tumores del estroma gastrointestinal (figura 3b y 3c).

6. Sutura del defecto

Tras la resección completa de pared es posible que se forme neumoperitoneo y con ello tienda a colapsarse la cavidad gástrica. Se cierra del defecto transmural mediante una sutura barbada reabsorbible de 3/0. La sonda orogástrica permite identificar la UEG y evitar la estenosis durante la sutura (figura 4a).

7. Extracción y cierre.

Se extrae la pieza a través del dispositivo protector/retractor Alexis colocado estómago tras lo cual se cierra la gastrotomía mediante sutura o con endograpadora (figura 4b). Se realiza un cierre de laparotomía según recomendaciones habituales.

DOI: https://www.doi.org/10.14679/5171

Archivos de Cirugía ISSN: 3020-2655
Volumen 4:03
© Los autores 2026

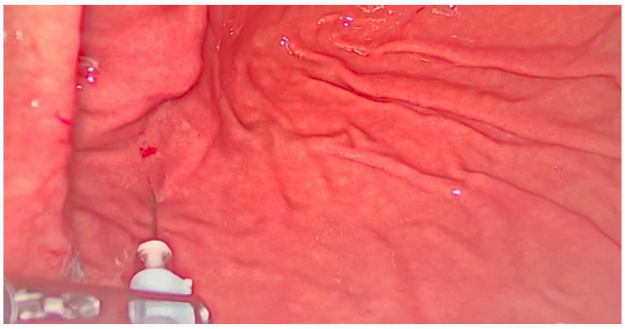

a. Inyección submucosa de adrenalina perilesional

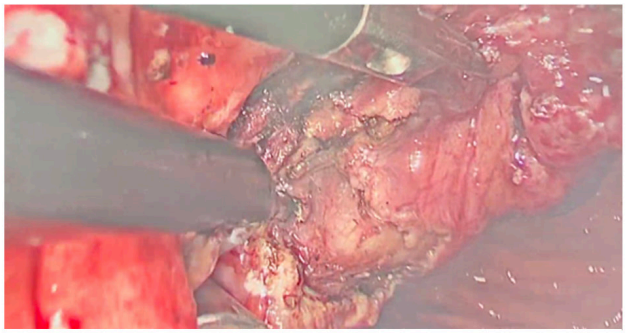

b. Resección transmural de la lesión

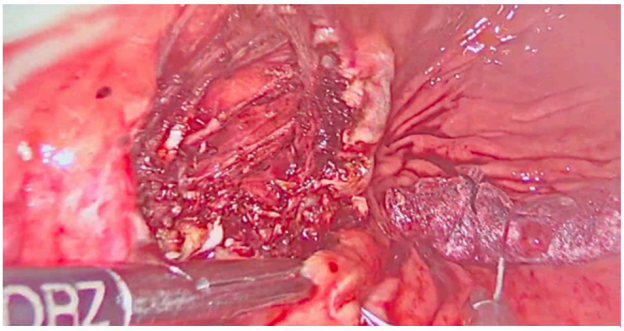

c. Defecto tras la resección e inicio de cierre con sutura barbada 3/0.

Figura 3

Discusión

En este trabajo se muestran los detalles técnicos para realizar un abordaje transgástrico monopuerto de forma estandarizada y segura para el abordaje de las lesiones gástricas localizadas en regiones anatómicamente complejas, particularmente en proximidad a la unión esofagogástrica (UEG).

El acceso transgástrico permite una visualización directa de la lesión desde su vertiente mucosa con una adecuada exposición de la misma gracias al neumogastro. Este enfoque resulta especialmente útil en tumores de crecimiento endofítico o de difícil localización externa, ya que la palpación por laparoscopia o la inspección de la serosa pueden ser insuficientes[13]. *Omori et al* demostraron que no es preciso clampar el duodeno/yeyuno para evitar el paso de CO2 debido a su rápida absorción[14].

Este enfoque ofrece varias ventajas potenciales en tumores próximos a la UEG: 1) resección dirigida minimizando la deformidad del cardias lo que permite reducir el riesgo de estenosis funcional, 2) menor deformidad gástrica debida a las resecciones seromusculares amplias, 3) permite una resección con control directo de la lesión disminuyendo el riesgo de rotura capsular, 4) la ausencia de comunicación libre con la cavidad peritoneal disminuye el riesgo de diseminación y 5) permite el cierre del defecto con un control visual de la UEG así como la calibración de la UEG evitando la estenosis[6,13,15-16].

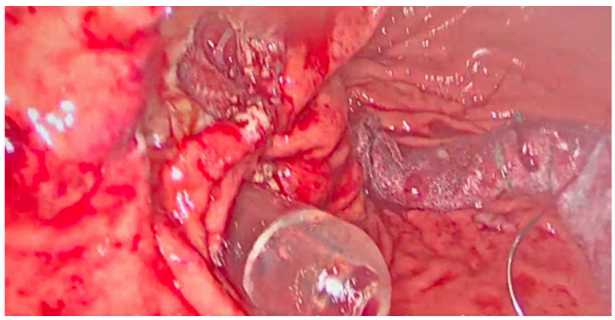

a. La sonda orogástrica permite una cierre del defecto con seguridad

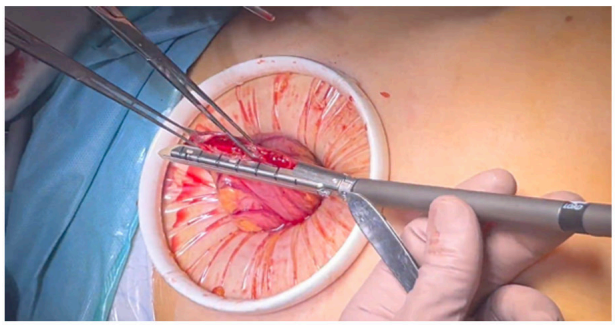

b. Cierre de la gastrotomía con endograpadora líneal



c. Tumoración gástrica de 5,5 x 2,5 cm

Figura 4

© Los autores 2026

DOI: https://www.doi.org/10.14679/5171

El acceso por monopuerto aporta ventajas respecto a la colocación de varios puertos. Estudios comparativos entre cirugía laparoscópica de puerto único y multipuerto han demostrado resultados perioperatorios similares en términos de complicaciones y conversión, con menor dolor postoperatorio y mejor satisfacción estética en el grupo monopuerto, aunque estos resultados deben ser interpretados con cautela[13,17].

Desde el punto de vista técnico, el abordaje con un único acceso transgástrico evita los múltiples defectos en la pared gástrica, lo que podría reducir el riesgo de fugas o complicaciones locales (infección de herida o colecciones intraabdominales). Además, la colocación de una sonda orogástrica permite calibrar la sutura y minimizar el riesgo de estenosis funcional de la UEG, una de las principales preocupaciones en tumores paracardiales.

El abordaje por monopuerto permite la extracción de lesiones de gran tamaño sin dificultad minimizando su manipulación y el riesgo de rotura (**figura 4c**). Además, el uso de protectores/retractores reduce el riesgo de infección de la herida quirúrgica asociada a la comunicación temporal entre la cavidad gástrica y la pared abdominal que se produce en el abordaje multipuerto.

Esta técnica no está exenta de limitaciones, el tamaño tumoral es un factor determinante en la elección del abordaje óptimo. En este contexto, el abordaje intragástrico puede representar una estrategia de preservación anatómica en tumores ≤ 4-5 cm localizados en la región proximal del estómago. Sin embargo, se trata de un procedimiento técnicamente exigente que requiere experiencia en cirugía laparoscópica y sutura intracorpórea (9).

Finalmente, deben considerarse las limitaciones inherentes a la evidencia disponible. La mayoría de los datos proceden de series retrospectivas con tamaño muestral reducido y posible sesgo de selección. Son necesarios estudios comparativos con mayor potencia estadística para definir con precisión los criterios de selección y validar los beneficios clínicos frente a la abordaje laparoscópico convencional.

En conclusión, en paciente seleccionados el abordaje laparoscópico transgástrico por monopuerto es una alternativa factible y segura para lesiones LSG paracardiales. Su principal ventaja radica en la resección dirigida con preservación anatómica de la UEG de una forma segura y factible.

Bibliografía

1. Pierre Deprez AH, Moons LM, O'Toole D, Gincul R, Seicean A, Pimentel-Nunes P, et al. Endoscopic management of subepithelial lesions including neuroendocrine neoplasms: European Society of Gastro-intestinal Endoscopy (ESGE) Guideline [Internet]. 2022. doi:10.1055/a-1751-5742
2. Goto O, Higuchi K, Koizumi E, Iwakiri K. Advancements in Endoscopic Treatment for Gastric Subepithelial Tumors. Gut Liver. 2025 Mar 15;19(2):151-60. doi:10.5009/gnl240358 PubMed PMID: 39774123.
3. Lee CM, Kim HH. Minimally invasive surgery for submucosal (subepithelial) tumors of the stomach. World Journal of Gastroenterology. WJG Press; 2014. p. 13035-43. doi:10.3748/wjg.v20.i36.13035 PubMed PMID: 25278697.
4. Matsuhashi N, Osada S, Yamaguchi K, Okumura N, Tanaka Y, Imai H, et al. Long-term outcomes of treatment of gastric gastrointestinal stromal tumor by laparoscopic surgery: review of the literature and our experience. Hepatogastroenterology. 2013 Nov;60(128):2011-5. doi:10.5754/hge13458 PubMed PMID: 24719942.
5. Crocker AB, Vega EA, Kutlu OC, Salehi O, Mellado S, Li M, et al. Is minimally invasive surgery for large gastric GIST actually safe? A comparative analysis of short- and long-term outcomes. Surg Endosc. 2022 Sep 1;36(9):6975-83. doi:10.1007/s00464-022-09066-4 PubMed PMID: 35312847.
6. Zheng GL, Zhang B, Wang Y, Liu Y, Zhu HT, Zhao Y, et al. Surgical resection of esophagogastric junction stromal tumor: How to protect the cardiac function. World J Gastroenterol. 2021 Mar 7;27(9):854-65. doi:10.3748/wjg.v27.i9.854 PubMed PMID: 33727774.
7. Teng TZJ, Ishraq F, Chay AFT, Tay KV. Lap-Endo cooperative surgery (LECS) in gastric GIST: updates and future advances. Surgical Endoscopy. Springer; 2023. p. 1672-82. doi:10.1007/s00464-022-09691-z PubMed PMID: 36220988.
8. Hara H, Shimizu S, Muto Y, Kido T, Miyata R, Tokuda M, et al. Successful modified CLEAN-NET with semicircular seromuscular layer incision for a gastric GIST near the cardia: a case report and video demonstration. World J Surg Oncol. 2024 Dec 1;22(1). doi:10.1186/s12957-024-03528-w PubMed PMID: 39243070.

Archivos de Cirugía ISSN: 3020-2655
Volumen 4:03
© Los autores 2026

9. Onimaru M, Inoue H, Ikeda H, Abad MRA, Quarta Colosso BM, Shimamura Y, et al. Combination of laparoscopic and endoscopic approaches for neoplasia with non-exposure technique (CLEAN-NET) for gastric submucosal tumors: updated advantages and limitations. Ann Transl Med. 2019 Oct;7(20):582-582. doi:10.21037/atm.2019.09.19
10. Ri M, Nunobe S, Makuuchi R, Ida S, Kumagai K, Ohashi M, et al. Is laparoscopic and endoscopic cooperative surgery (LECS) for gastric subepithelial tumor at the esophagogastric junction safe? Asian J Endosc Surg. 2021 Apr 1;14(2):223-31. doi:10.1111/ases.12857 PubMed PMID: 33052004.
11. Teng TZJ, Ishraq F, Chay AFT, Tay KV. Lap-Endo cooperative surgery (LECS) in gastric GIST: updates and future advances. Surg Endosc. 2023 Mar 1;37(3):1672-82. doi:10.1007/s00464-022-09691-z PubMed PMID: 36220988.
12. Wilhelm D, Delius S V., Burian M, Schneider A, Frimberger E, Meining A, et al. Simultaneous use of laparoscopy and endoscopy for minimally invasive resection of gastric subepithelial masses - Analysis of 93 interventions. World J Surg. 2008 Jun 1;32(6):1021-8. doi:10.1007/s00268-008-9492-1 PubMed PMID: 18338207.
13. Law JH, Han NX, So JBY, Kim G, Shabbir A. Single-incision transgastric resection for gastric gastrointestinal stromal tumors in anatomically challenging locations. Surg Today. 2023 Dec 1;53(12):1401-8. doi:10.1007/s00595-023-02694-w PubMed PMID: 37204500.
14. Omori T, Nakajima K, Ohashi S, Takahashi T, Nishimura J, Sawa Y, et al. Laparoscopic intragastric surgery under carbon dioxide pneumostomach. Journal of Laparoendoscopic and Advanced Surgical Techniques. 2008 Feb 1;18(1):47-51. doi:10.1089/lap.2006.0201 PubMed PMID: 18266574.
15. De Vogelaere K, Van De Winkel N, Simoens C, Delvaux G. Intragastric SILS for GIST, a New Challenge in Oncologic Surgery: First Experiences.
16. Seo JW, Park KB, Chin HM, Jun KH. Is single incision laparoscopic surgery (SILS) for gastric gastrointestinal stromal tumor (GIST) dependent on the location of the tumor? BMC Surgery 2023 23:1. 2023 Aug 21;23(1):247-. doi:10.1186/s12893-023-02141-0 PubMed PMID: 37605202.
17. Omori T, Yamamoto K, Hara H, Shinno N, Yamamoto M, Sugimura K, et al. A randomized controlled trial of single-port versus multi-port laparoscopic distal gastrectomy for gastric cancer. Surg Endosc. 2021 Aug 1;35(8):4485-93. doi:10.1007/s00464-020-07955-0 PubMed PMID: 32886237.

Material visual adicional:

Para poder visualizar el material adicional acceda a través del siguiente enlace a la sección vídeos de la revista Archivos de Cirugía.

Acceso al material adicional

© Los autores 2026